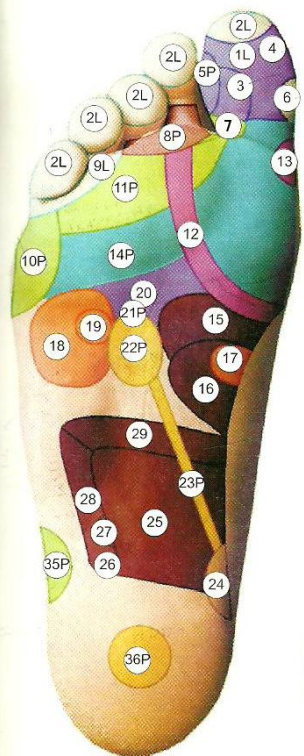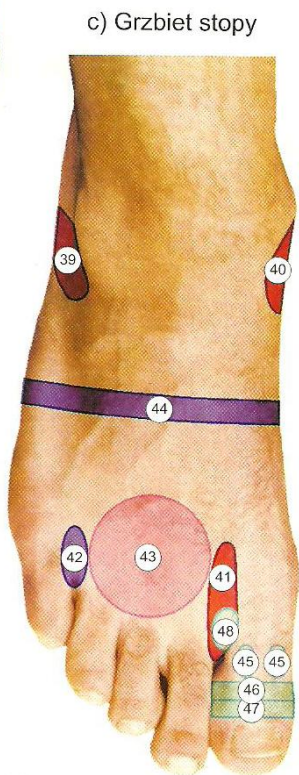
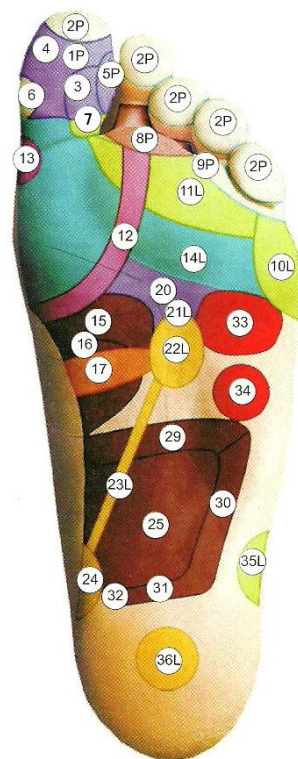


a) Stopa prawa

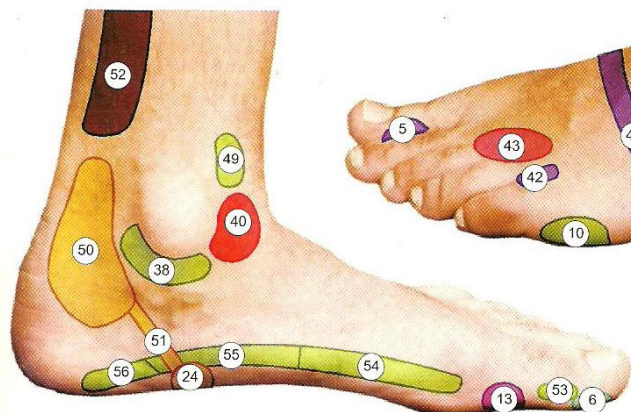


c) Grzbiet stopy

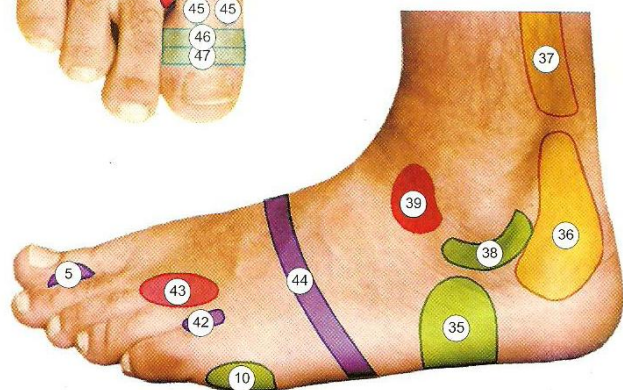


b) Stopa lewa

e) Strona wewnętrzna



d) Strona boczna



- | | | | |
|-----------------------------|--------------|--|--------------|
| 1. Mózg | a,b | 31. Odbytnica | b |
| 2. Zatokı czołowe | a,b | 32. Odbyt | b |
| 3. Pień mózgu (móźdzek) | a,b | 33. Serce | b |
| 4. Przsadka mózgowa | a,b | 34. Śledziona | b |
| 5. Skroń (nerw trójdzielny) | a,b,d | 35. Kolano | a,b,d |
| 6. Nos | a,b,e | 36. Jądro lub jajnik | a,b,d |
| 7. Kark | a,b | 37. Bóle menstruacyjne | d |
| 8. Oko | a,b | 38. Staw biodrowy | d,e |
| 9. Ucho | a,b | 39. Gruczoły limfatyczne, górna część tułowia | c,d |
| 10. Ramię | a,b,d | 40. Gruczoły limfatyczne, dolna część tułowia | c,e |
| 11. Mięsień trapezoidalny | a,b | 41. Zatoka limfatyczna, piersiowy przewód limf | c |
| 12. Tarczyca | a,b | 42. Narząd równowagi | c,d |
| 13. Przytarczyca | b,e | 43. Piersi | c,d |
| 14. Płuca i oskrzela | a,b | 44. Przepona | c,d |
| 15. Żołądek | a,b | 45. Migdałki | c |
| 16. Dwunastnica | a,b | 46. Szczęka dolna | c |
| 17. Trzustka | a,b | 47. Szczęka górna | c |
| 18. Wątroba | a | 48. Krtań i tchawica | c |
| 19. Woreczek żółciowy | a | 49. Pachwina | e |
| 20. Splot słoneczny | a,b | 50. Macica lub prostata | e |
| 21. Nadnercze | a,b | 51. Penis, pochwa, cewka moczowa | e |
| 22. Nerka | a,b | 52. Hemoroidy | e |
| 23. Przewód moczowy | a,b | 53. Kręgi szyjne | e |
| 24. Pęcherz moczowy | a,b | 54. Kręgi piersiowe | e |
| 25. Jelito cienkie | a,b | 55. Kręgi lędźwiowe | e |
| 26. Wyrostek robaczkowy | a | 56. Kość krzyżowa i ogonowa | e |
| 27. Jelito ślepe | a | | |
| 28. Okrężnica wstępująca | a | | |
| 29. Okrężnica poprzeczna | a,b | | |
| 30. Okrężnica zstępująca | b | | |

Uwaga:

L - oznacza narządy strony lewej

P - oznacza narządy strony prawej